

# Pathologie non tumorale de la muqueuse buccale

## Ulcération ou érosion des muqueuses orales – Item 343

La démarche diagnostique suppose de savoir reconnaître la véritable lésion initiale qui, si elle n'est pas l'érosion ou l'ulcération, peut être aussi diverse qu'une vésicule, une bulle, un érythème caustique, un aphte ou une lésion inflammatoire ou tumorale. L'anamnèse et l'examen clinique, préalables à des explorations paracliniques sélectives éventuelles, restent donc la clé du diagnostic.

Deux diagnostics dominant par leur fréquence la pathologie ulcéreuse de la muqueuse buccale : les ulcérations traumatiques et les aphtes. Les diagnostics différentiels de ces affections sont orientés différemment selon que l'ulcération est unique ou qu'on observe plusieurs éléments. Schématiquement, on recherchera surtout une tumeur ulcérée dans le premier cas, les pathologies systémiques ou infectieuses dans le second cas.

# Pathologie non tumorale de la muqueuse buccale

## Définition

- Une érosion se définit comme une perte de substance superficielle, épithéliale, mettant plus ou moins à nu la partie superficielle du chorion. Elle est souvent post-vésiculeuse, post-bulleuse ou post-traumatique et guérit généralement sans cicatrice.
- Une ulcération, plus profonde, concerne le chorion moyen et profond avec des risques de cicatrice.

# Pathologie non tumorale de la muqueuse buccale

## Diagnostic

Le diagnostic d'une ulcération ou d'une érosion est clinique et le diagnostic de la cause peut nécessiter d'autres examens complémentaires.

## Interrogatoire

L'âge, les antécédents personnels (maladies, épisodes antérieurs similaires, prise médicamenteuse), les notions de signes fonctionnels (douleur, gêne à l'élocution ou l'alimentation) et de signes associés éventuels (lésions cutanées, adénopathies douloureuses ou non) doivent être précisés.

La durée et l'évolution (aiguë ou chronique) sont des éléments d'orientation essentiels, ainsi que la notion de récurrence.

## Examen clinique

La lésion elle-même est caractérisée :

- par son caractère primaire ou secondaire (succédant à une autre lésion) ;
- par son caractère souple ou induré, inflammatoire ou non, nécrotique ou non, surinfecté ou non ;
- par sa topographie, sa taille et le nombre de localisations : l'examen des autres muqueuses et de tout le tégument est requis.

L'examen général est dirigé par l'anamnèse et l'aspect lésionnel, vers la recherche d'adénopathies, de lésions dermatologiques ou de toute symptomatologie associée suggestive d'un tableau infectieux ou syndromique.

## Examens complémentaires

L'anamnèse et l'étude clinique permettent de limiter les examens au strict nécessaire dans le registre suivant :

- prélèvements locaux dans une hypothèse infectieuse : examen direct et cultures (virologique, bactériologique, mycologique) ;
- examen cytologique (cytodiagnostic) ou histologique (biopsie), avec éventuellement examen en immunofluorescence directe ;
- sérodiagnostics d'infections bactériennes ou virales : en dehors du sérodiagnostic de la syphilis, ils sont demandés au cas par cas, en fonction du diagnostic envisagé.

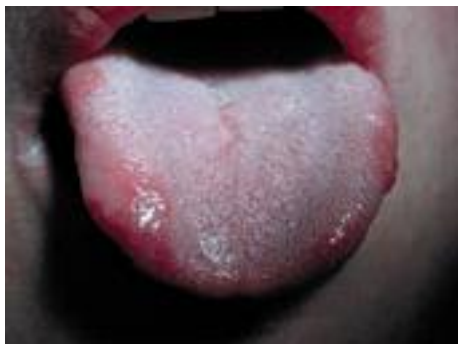# Pathologie non tumorale de la muqueuse buccale

## Diagnostic étiologique

### *Ulcération unique*

#### **Aphte**

- L'aphte isolé commun (Fig. 1) est une ulcération de petite taille, de forme arrondie ou ovale, à fond jaune cerné d'un bord rouge régulier, non indurée, douloureuse évoluant en 8 à 10 jours.
- L'aphte géant (Fig. 2) en est une variante. Sa taille est supérieure à 1 cm, la forme est plus ou moins régulière et ses bords sont quelquefois œdématiés. Il dure souvent plus de 1 mois.
- L'aphte creusant (ou nécrotique) a un fond nécrotique et, si le bord est irrégulier, il n'est ni dur ni éversé. La base est œdématiée mais souple. Il dure plus de 1 mois et laisse des cicatrices.
- L'aftose idiopathique bénigne est la forme la plus fréquente avec, souvent, réactivation par certains contacts alimentaires (agrumes, tomate, noix, gruyère).



**Fig. 1. Aphte banal.**

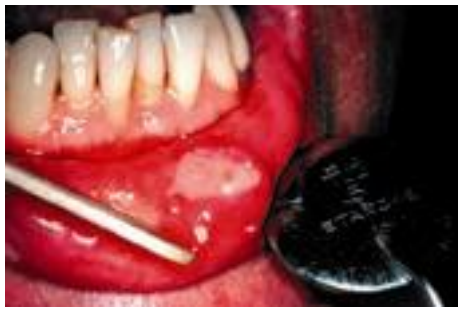

Fig. 2. **Aphte géant.**

### ***Ulcération traumatique***

Souvent douloureuse, elle est envisagée sur (Fig. 3) :

- l'aspect (contours géographiques, bords réguliers, absence de halo érythémateux, œdème périphérique et sous-jacent, base souple, nécrose jaunâtre) ;
- la topographie ;
- l'anamnèse (bord ou crochet de prothèse inadaptée, dent cariée, couronne défectueuse, morsure, hygiène buccodentaire agressive, contact caustique).

Les ulcérations traumatiques ou chimiques doivent guérir en 8 à 15 jours après suppression de la cause : en l'absence de guérison, le passage à la chronicité doit faire suspecter un phénomène d'entretien, par complication infectieuse, ou un carcinome.

Il convient d'évoquer une pathomimie devant une ulcération sans étiologie évidente chez un patient en difficulté psychologique.

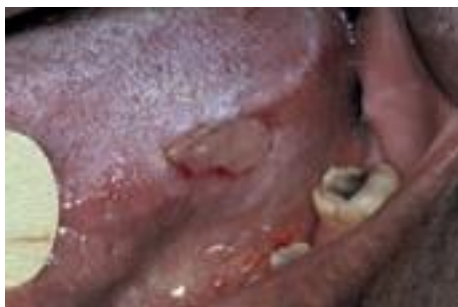

Fig. 3. **Ulcération traumatique.**

## ***Carcinome épidermoïde***

Une ulcération buccale chronique et indolore doit faire évoquer un carcinome épidermoïde ulcéré (Fig. 4) : la lésion est de taille et de forme variables, irrégulières, les bords sont surélevés, éversés, durs, le fond est granité ou végétant ou bourgeonnant.

*La base est indurée, dépassant l'ulcération.*

*La lésion saigne au contact et peut survenir sur un terrain particulier (lésion précancéreuse leucoplasique ou lichen ancien), avec influence de cofacteurs (tabac, alcool, mauvaise hygiène buccodentaire).*

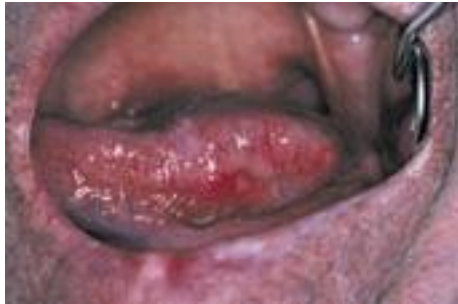

Fig. 4. **Carcinome épidermoïde lingual.**

## ***Autres tumeurs ulcérées***

Les ulcérations n'ont pas le caractère typique des carcinomes épidermoïdes.

- Dans le cas du lymphome malin non hodgkinien (LMNH), la tumeur est congestive, sans induration. L'ulcération a un aspect inflammatoire.
- Dans le cas des *tumeurs salivaires*, la localisation au palais est très fréquente. Un nodule sous-muqueux, souvent bien circonscrit, est sous-jacent à l'ulcération.

## ***Autres ulcérations uniques exceptionnelles***

### **Syphilis primaire**

Le chancre syphilitique d'inoculation apparaît 3 semaines après le contagé : c'est une érosion indolore, localisée surtout à la lèvre ou à la langue, propre et bien limitée, à bord régulier avec quelquefois un halo érythémateux. Le fond est plat et lisse, avec un exsudat gris (fourmillant de tréponèmes). L'induration de la base est peu épaisse (carte de visite), la présence d'une adénopathie satellite est constante. Le chancre syphilitique est parfois multiple, avec d'autres localisations possibles (génitale ou anale).

La gomme ulcérée du voile du palais, dont les bords sont « à pic » est observée dans la syphilis tertiaire.

## **Tuberculose**

L'ulcération buccale tuberculeuse, très douloureuse, siège souvent au niveau de la langue. Le contour est irrégulier, le fond est irrégulier jaunâtre, à distinguer de l'aphte géant (absence de halo rouge). La base est empâtée, ferme, mais non dure. Une adénopathie satellite est constante. Les réactions tuberculiques sont très fortement positives. Les lésions pulmonaires sont souvent évidentes à la radiographie.

## **Lymphoréticulose bénigne d'inoculation (ou maladie des griffes du chat)**

Le chancre d'inoculation (griffure) est situé sur la gencive, nécrotique, quelquefois retrouvé en présence d'une volumineuse adénopathie cervicale chronique qui peut en imposer pour une tuberculose. La ponction ramène une goutte de suc ou un pus stériles.

## ***Autres ulcérations infectieuses***

Les autres ulcérations infectieuses sont très rares et sont surtout observées chez les malades immunodéprimés : ulcération à cytomégalovirus (CMV) ou histoplasmosse.

## ***Ulcérations multiples***

### **Aphoses multiples**

#### ***Aphose multiple commune***

Les éléments typiques (voir « aphte isolé ») mesurent moins de 1 cm. Il n'y a



pas de fièvre, ni d'adénopathie. La durée de chaque élément est de 8 jours, mais l'évolution décalée des aphtes (jusqu'à 10, simultanés ou successifs) prolonge la poussée sur plusieurs semaines.

### ***Aphthose miliaire***

Les éléments sont typiques mais de petite taille (2 à 5 mm), nombreux (10 à 100 éléments). Quelquefois, un ou deux éléments sont plus importants. L'aspect de l'éruption est très proche de l'herpès buccal (érosions arrondies post-vésiculeuses), mais il n'y a pas de syndrome général, pas de ganglion, et surtout, on ne retrouve aucune lésion péribuccale évocatrice de l'éruption herpétique. En cas de doute, on recherche l'effet cytopathogène d'un frottis du fond d'une ulcération, positif dans l'herpès, négatif dans l'aphthose miliaire (voir « examens virologiques »).

### ***Aphthose géante***

Le diagnostic d'aphtes géants repose sur l'aspect d'une lésion typique (ulcération arrondie de plus de 1 cm, régulière, entourée d'un liseré érythémateux, base souple). Le problème posé par les aphtes géants multiples est celui du contexte de survenue :

- soit sans particularités (périadénite de Sutton) ;
- soit par prise médicamenteuse (nicorandil, antirétroviraux) ;
- soit par la présence d'une grande aphthose récurrente multipolaire (*maladie de Behçet*) ;
- soit surtout par la survenue d'une grande aphthose, souvent nécrotique, du sida.

Les localisations au palais doivent être distinguées de la sialométaplasie nécrosante, très rare, ou la notion de vomissements est habituellement retrouvée (anorexie, grand alcoolisme). Un bourrelet périphérique peut aussi évoquer un carcinome.

Le caractère bipolaire d'une aphthose (orogénitale) impose de rechercher des éléments suggestifs d'une maladie de Behçet (aphtes plus graves, pseudofolliculites cutanées, hypersensibilité aux points d'injection, uvéite antérieure, atteinte neurologique ou articulaire, phlébite superficielle, terrain génétique HLA B5).

## ***Ulcérations virales (post-vésiculeuses) – Item 84***

### **Herpès**

C'est la cause virale la plus fréquente : l'érosion est polycyclique et succède à un bouquet de vésicules sur une base érythémateuse.

L'évolution est suintante et douloureuse, parfois croûteuse ou aphtoïde, accompagnée parfois d'adénopathies satellites et d'un fébricule.

- La forme majeure de gingivo-stomatite fébrile érosive est caricaturale d'une primo-infection herpétique.
- La forme récurrente d'érosions récidivant au même site, en particulier sur la lèvre, sous l'effet de facteurs déclencheurs (épisodes d'affections fébriles, exposition solaire, stress, menstruation) est une évidence diagnostique. Les récurrences herpétiques sont rarement strictement muqueuses ; elles surviennent plus souvent sur le vermillon des lèvres et autour.

En cas de doute, le diagnostic est assuré formellement par la recherche du virus en culture (résultat en 24 à 48 heures), qui permet de préciser la souche en cause : HSV 1 (Herpes Simplex Virus) étant plutôt impliqué dans les lésions buccales et HSV 2 dans les lésions génitales. Le sérodiagnostic (IgM) n'a d'intérêt que pour la primo-infection.

### **Autres infections virales**

Les autres infections virales peuvent induire des érosions ou des ulcérations buccales qui ne sont en général pas au premier plan.

- Varicelle et zona : les lésions sont similaires à celles de l'herpès, mais plus étendues, endojugales, d'évolution aphtoïde pour la varicelle, ou avec regroupement lésionnel sur le territoire muqueux des nerfs V (trigéminal), VII (facial) ou glosso-pharyngien (IX) en accompagnement d'un zona cutané.
- Toutes les infections virales peuvent s'accompagner de lésions ulcérées des muqueuses.

### ***Ulcérations post-bulleuses***

Toute lésion érosive persistante ou récidivante peut être la conséquence d'une nécrose épithéliale intervenant dans le cadre d'une toxidermie, d'un érythème

polymorphe ou d'une maladie bulleuse auto-immune.

Les lésions sont volontiers recouvertes de lambeaux persistants du toit des bulles, formant des pseudomembranes nécrotiques ou des croûtes sur les lèvres.

## **L'érythème polymorphe et le syndrome de Stevens-Johnson**

Ces dermatoses aiguës érythémato-bulleuses (Fig. 5), parfois récidivantes, peuvent être de localisation muqueuse prédominante. Les lésions muqueuses sont douloureuses, de siège diffus dans la cavité buccale avec une *prédominance de l'atteinte labiale*. Le diagnostic clinique est évident en présence des lésions cutanées caractéristiques, en cocarde.

En cas d'atteinte muqueuse grave, la cause est surtout médicamenteuse (toxidermie aux sulfamides, anti-inflammatoires non stéroïdiens [AINS], antibiotiques, barbituriques).

Dans le syndrome de Stevens-Johnson, les croûtes labiales et cutanées sont hémorragiques. L'atteinte oculaire peut entraîner la cécité ; l'atteinte pulmonaire ou rénale est mortelle dans 10% des cas.

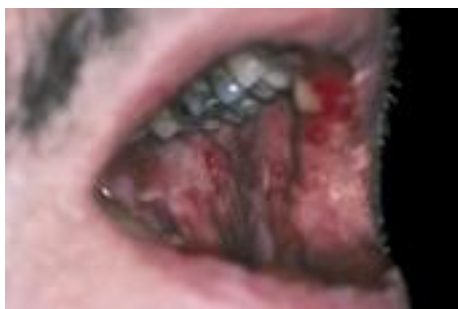

Fig. 5. **Érythème polymorphe.**

## **Les maladies bulleuses auto-immunes**

Les lésions muqueuses peuvent être le mode de début plus ou moins étendu (érosion isolée ou stomatite érosive) d'une maladie bulleuse cutanéomuqueuse auto-immune dont le diagnostic repose sur la clinique, la biopsie et la recherche d'anticorps.

La plus fréquente des causes est le *pemphigus*, maladie cutanéomuqueuse à bulles flasques par clivage interkératinocytaire (ou acantholyse).

Dans la pemphigoïde cicatricielle, les lésions siègent essentiellement sur la gencive, évoquant une gingivite desquamative, quelquefois une gingivite

ulcéronecrotique. Les érosions suivies d'atrophie confèrent une rougeur diffuse à la muqueuse, avec quelquefois de petites bulles encore intactes et des cicatrices au niveau des muqueuses libres. L'atteinte oculaire doit être recherchée. L'immunofluorescence directe signe le diagnostic sur une biopsie de muqueuse non ulcérée.

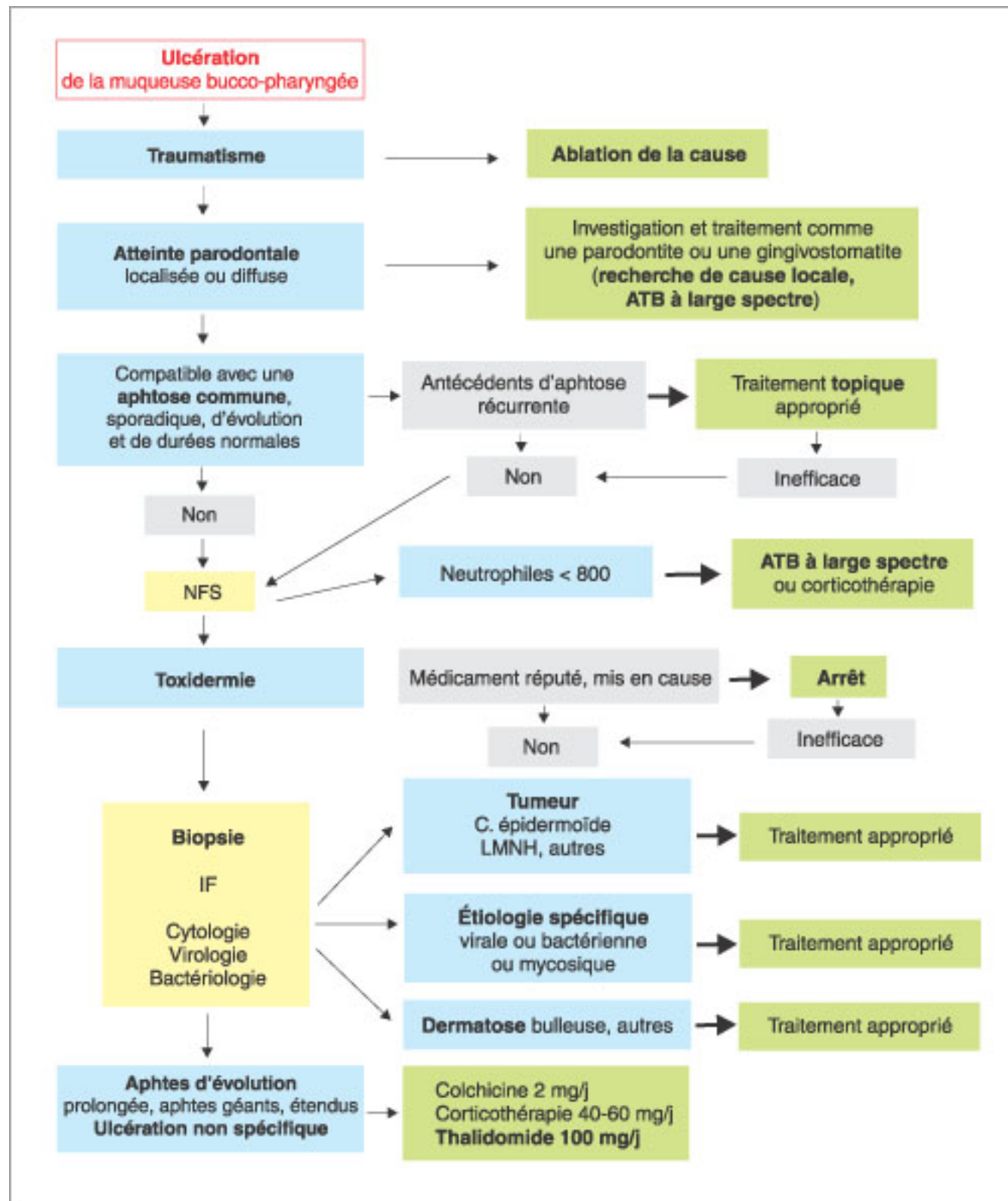


Tableau 1

**Caractères des ulcérations buccales**

	<b>Forme</b>	<b>Bords</b>	<b>Fond</b>	<b>Base</b>
Aphte commun	Arrondie ou ovalaire	Réguliers Halo rouge	Plat fibrineux Jaune	Souple
Aphte géant	Arrondie ± irrégulière	Réguliers Halo rouge		
Aphte creusant	Irrégulière Halo rouge	Œdématisés Nécrotique	Irrégulier	Souple ±
Ulcération traumatique	Variable Souvent allongée	Plats ou œdématisés Pas de halo rouge	Fibrineux	Souple ±
Carcinome	Le plus souvent irrégulière	Surélevés indurés	Végétant nécrotique ±	Indurée plus large que l'ulcération

**Autres causes peu fréquentes**

- Des stomatites érosives surviennent au cours d'hémopathies à la suite d'agranulocytoses (stomatite avec pseudomembranes) ou de chimiothérapies (Adriamycin<sup>®</sup>, Methotrexate<sup>®</sup>).
- Le lichen érosif se caractérise par des lésions douloureuses des muqueuses jugales et linguales. On trouve toujours quelques reliquats des plages blanches kératinisées ou des réseaux lichéniens à proximité des érosions, permettant d'évoquer le diagnostic, qui peut être confirmé par la biopsie de ces lésions proximales.
- La maladie de Crohn peut s'exprimer par des ulcérations inflammatoires aphtoïdes, buccales ou périanales. En l'absence de manifestation digestive, seule l'histologie permet d'orienter le diagnostic avec le constat de granulomes épithélioïdes non caséeux.
- Les gingivites ulcéro-nécrotiques (GUN) à germes banaux sont surtout observées chez les immunodéprimés. Elles commencent par l'amputation nécrotique d'une languette interdentaire. Puis elles s'étendent horizontalement à toute l'arcade, en hauteur à toute la gencive attachée, en profondeur à l'os sousjacent dénudé, puis nécrosé. La GUN doit être distinguée des aphtes nécrotiques ou ulcères nécrotiques gingivaux observés

dans le sida, ainsi que des lésions gingivales de l'histiocytose langerhansienne (histiocytose X) qui procèdent de l'atteinte osseuse en premier lieu (granulome éosinophile).

# Pathologie non tumorale de la muqueuse buccale

## Conclusion

En pratique, devant une érosion ou une ulcération muqueuse, ce sont l'anamnèse et l'analyse précise de la lésion élémentaire et de sa topographie – qui donneront des orientations diagnostiques distinctes –, qui prennent en considération le profil évolutif.

Une ulcération chronique est toujours suspecte d'une nature carcinomateuse et impose toujours une biopsie. Une ulcération orale aiguë est aussi bien suggestive d'une cause extrinsèque traumatique ou chimique que d'une origine virale ou médicamenteuse.

Compte tenu des remaniements infectieux ou inflammatoires qui ne manquent pas de survenir sur les muqueuses, il faut une grande précision dans la démarche diagnostique pour dégager l'essentiel de l'anamnèse et de la sémiologie, en précisant plus particulièrement l'aspect lésionnel initial de la lésion.

## Ulcérations et érosions buccales

Lésion unique

Aphte, commun, géant, creusant.

Ulcération traumatique.

Carcinome épidermoïde.

Autres tumeurs malignes : LMNH, tumeurs salivaires.

Syphilis, primaire, tertiaire.

Tuberculose.

Maladie des griffes du chat.

Infection à CMV.

Histoplasmose.

Lésions multiples

Aptose multiple, commune, miliaire, géante, multipolaire.

Ulcérations post-vésiculeuses : herpès, varicelle, zona.

Coxsackies, herpangine, syndrome pied-main-bouche, primo-infection par le VIH.

Ulcérations post-bulleuses : érythème polymorphe, Stevens-Johnson, maladies bulleuses auto-immunes (pemphigus, pemphigoïde cicatricielle).

Autres causes plus rares : agranulocytoses (hémopathies, chimiothérapies), lichen plan buccal, Zinsser-Engman-Cole, maladie de Crohn, gingivite ulcéronécrotique.



### **À retenir**

- L'érosion et l'ulcération sont des lésions élémentaires de diagnostic clinique, de causes très diverses.
- L'aphte est une forme particulière d'ulcération buccale caractérisée par son fond jaunâtre et son halo inflammatoire rouge.
- Une ulcération buccale chronique et indolore doit faire éliminer un carcinome épidermoïde.
- Une ulcération traumatique disparaît en 8 à 15 jours après suppression de la cause.

# Pathologie non tumorale de la muqueuse buccale

## Candidoses buccales

### Infections cutanéomuqueuses à *Candida albicans* – Item 87

#### Épidémiologie

Les *Candida* sont des champignons microscopiques appartenant aux levures. Ces organismes unicellulaires se multiplient par bourgeonnement. Seul *Candida albicans* est un saprophyte exclusif des muqueuses (respiratoires, vaginales, digestives) et n'est jamais trouvé sur la peau saine. Les autres espèces peuvent se trouver normalement sur la peau et les muqueuses. C'est toujours sous l'influence de facteurs favorisant que la levure *Candida albicans* passe de l'état saprophyte à l'état parasitaire.

Les modalités d'infestation sont :

- rarement la voie exogène, telle la contamination du nouveau-né ou du nourrisson par la mère atteinte de vaginite candidosique (candidose néonatale) ;
- surtout la voie endogène par porte d'entrée digestive ou génitale.

Exceptionnellement, *Candida albicans* provoque des septicémies ou des lésions viscérales profondes.

#### Diagnostic

##### Diagnostic positif

Le diagnostic positif repose sur deux arguments :

- l'aspect clinique en règle très évocateur et suffisant au diagnostic, même si les manifestations cliniques réalisées revêtent des aspects très différents selon que l'infection est aiguë ou chronique et selon la topographie ;
- la confirmation biologique par l'examen mycologique de technique simple et de résultat rapide.

## **Aspects cliniques**

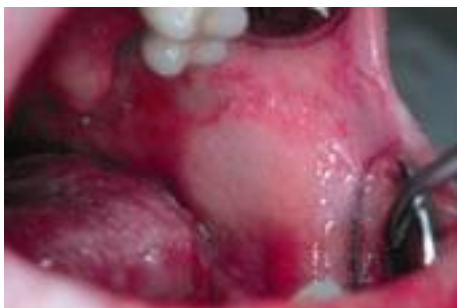Les manifestations cliniques peuvent revêtir des aspects différents : formes aiguës, subaiguës, chroniques. Les formes diffuses sont beaucoup moins fréquentes et se rencontrent en règle générale chez le nourrisson et le jeune enfant. Les formes accompagnées d'une candidose viscérale sont exceptionnelles et s'observent chez le petit enfant et surtout en contexte d'immunodépression.

### **Forme aiguë**

#### ***Le muguet***

Il s'agit d'une inflammation candidosique aiguë, qui est la manifestation la plus commune des candidoses buccopharyngées. Le muguet touche essentiellement le nourrisson et le jeune enfant, à un moindre degré le vieillard.

Phase de début : elle dure 2 à 3 jours et réalise une stomatite érythémateuse diffuse (Fig. 6) : sensation de sécheresse buccale, de douleurs à type de cuisson, de goût métallique et de gêne à la mastication. Des troubles de la succion sont observés chez le nouveau-né. À l'examen, la muqueuse apparaît desséchée, rouge, douloureuse. La langue est plus ou moins dépapillée. L'érythème touche la face dorsale de la langue, la voûte du palais et les faces internes des joues (macules coalescentes).



**Fig. 6. Stomatite érythémateuse à *Candida*.**

Phase d'état : elle correspond à la période où la surface rouge se recouvre de taches blanchâtres dont le raclage léger permet de détacher les couches superficielles qui deviennent gris-jaunâtre. Les signes fonctionnels sont moins

intenses, semblables à ceux de la phase de début.

Évolution : sous traitement, l'évolution est rapidement favorable. Sans traitement, la guérison spontanée est possible, mais un passage à la chronicité ou une extension au pharynx, responsable d'une dysphagie nette, peuvent être observées. L'atteinte œsophagienne est plus rare que les stomatites et peut se développer en l'absence de lésions buccales cliniquement décelables. Elle doit faire rechercher une immunodépression, notamment une infection VIH (Fig. 7).

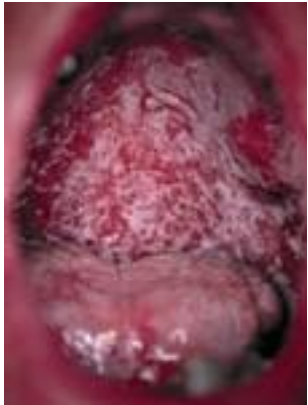

Fig. 7. **Muguet profond chez un patient immunodéprimé.**

Plusieurs formes cliniques sont possibles : la forme érythémateuse pure (phase de début), la forme pseudomembraneuse, les formes localisées (ouranite superficielle : palais, glossite décapillée centrale, forme localisée à la face intérieure d'une joue), les formes associées à une candidose viscérale ou cutanée et l'atteinte concomitante du pharynx et du larynx.

### **Formes chroniques en foyers**

Les différentes formes chroniques de la candidose peuvent être isolées ou associées les unes aux autres (foyers multiples).

### ***La perlèche***

Il s'agit d'une forme localisée au pourtour buccal et essentiellement aux commissures labiales (chéilite angulaire) (Fig. 8). Elle est fréquente chez l'édenté, favorisée par la macération dans le pli commissural (en rapport avec un effondrement dentaire). Cliniquement, la perlèche se présente sous forme d'une fissure de la commissure labiale, avec un fond du pli rouge, macéré puis

desquamatif ou croûteux et parfois débord sur la peau adjacente. Elle est souvent entretenue par un tic de léchage.

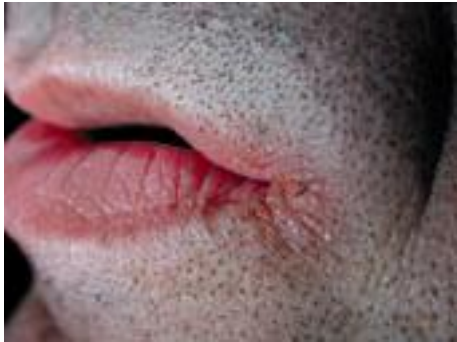

Fig. 8. **Perlèche.**

### ***La glossite losangique médiane***

Elle siège en avant du V lingual sous forme d'une zone médiane décapillée, rouge carminée, plus ou moins indurée en superficie (Fig. 9). La lésion est légèrement surélevée, mamelonnée, mais parfois elle est un peu déprimée. La forme est grossièrement losangique ou ovale.

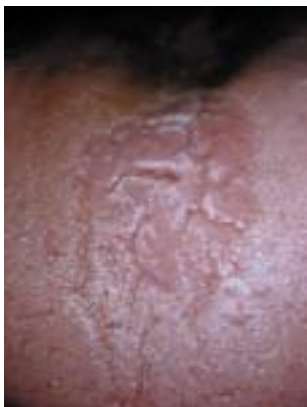

Fig. 9. **Glossite losangique médiane.**

### **La langue noire villeuse**

- Cette pathologie idiopathique (Fig. 10) apparaît sans cause, peut persister pendant des années et disparaître comme elle est venue. *Ce n'est pas une candidose.*
- La langue présente un aspect chevelu qui traduit l'hypertrophie et l'hyperkératinisation des

papilles filiformes linguales. La couleur jaune-brun à noir intense s'explique par des pigments alimentaires ou résultant de leur oxydation. Un prélèvement par grattage de la surface linguale ramènera une abondante flore saprophyte. Parfois, une candidose peut se surajouter à cette affection, *Candida* ne faisant alors que profiter de conditions locales favorables à son développement.

– Ce trouble est asymptomatique ; il a pour seule conséquence un préjudice esthétique avec sa composante psychologique.

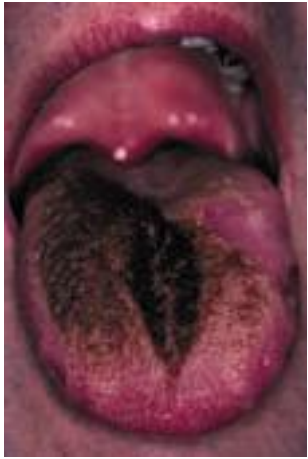

Fig. 10. **Langue noire villeuse.**

## **Formes chroniques diffuses**

### ***Le muguet chronique***

Le muguet peut passer à la chronicité, réalisant une stomatite intéressant la langue, le palais et les joues, évoluant par poussées déclenchées par certains aliments ou médicaments (antibiotiques, corticoïdes). Les signes fonctionnels sont très discrets en dehors des poussées et se limitent à une sensation de cuisson, de picotements et de sécheresse buccale. Parfois, un onyxis ou une vulvite sont présents.



# Pathologie non tumorale de la muqueuse buccale

## Diagnostic biologique

La technique de diagnostic est simple, avec un prélèvement par écouvillon frotté fortement au niveau d'un placard blanchâtre, d'une plaque érythémateuse linguale ou au niveau des sillons d'une perlèche. Parfois, il est nécessaire de procéder à un raclage appuyé par un abaisse-langue ou une spatule.

L'examen direct recherche des levures bourgeonnantes. La présence de pseudo-filaments ou de filaments est un élément de pathogénicité.

La levure pousse rapidement en 24 heures sur milieux spécifiques, permettant l'isolement et l'identification de l'agent pathogène avec appréciation du nombre de colonies. Les levures étant saprophytes des muqueuses, l'interprétation de l'examen mycologique prend en compte l'espèce isolée, ainsi que l'abondance des levures, voire la présence de pseudo-filaments à l'examen direct.

L'examen mycologique n'est pas toujours pratiqué en routine, en raison d'un diagnostic clinique souvent évident et du fait que le traitement d'épreuve antifongique local permet de traiter aisément les lésions candidosiques.

Toutefois, dans les cas difficiles (aspect clinique atypique, diagnostic différentiel nécessaire, lésions récidivantes malgré un traitement adéquat, etc.), le prélèvement mycologique est indispensable.

## Exemple d'ordonnance pour recherche de *Candida*

- Prélèvement à faire réaliser le matin, strictement à jeun et sans brossage dentaire ni bain de bouche préalable, au laboratoire d'analyses médicales de votre choix.
- Effectuer un grattage de la face dorsale de la langue à la recherche d'une candidose : *identification* et *analyse quantitative* (nombre de colonies).

# Pathologie non tumorale de la muqueuse buccale

## Diagnostic différentiel

Les diagnostics différentiels les plus courants sont envisagés par ordre de fréquence et selon la topographie.

### ***Principaux diagnostics différentiels pour une stomatite érythémateuse ou un muguet***

- Le lichen plan buccal qui siège essentiellement sur les muqueuses jugales postérieures et la langue (l'histologie permet le diagnostic).
- La langue géographique.
- La langue noire villeuse (voir encadré).
- La leucoplasie, souvent dans un contexte de tabagisme, en absence de signes fonctionnels (l'histologie permet le diagnostic).
- Une glossodynie où seuls les signes fonctionnels sont présents en l'absence de lésions muqueuses.

### ***Les diagnostics différentiels pour une perlèche***

- Les perlèches à streptocoques (+++) ou à staphylocoques : très douloureuses, elles répondent mal à l'antifongique seul. D'autres lésions cutanées par auto-ensemencement sont à rechercher.
- La syphilis secondaire : des plaques muqueuses buccales, dites « plaques fauchées », accompagnent des lésions cutanées génitales et périanales riches en tréponèmes.
- L'herpès récurrent, qui est caractérisé par la présence de vésicules puis de croûtes, spontanément résolutives en quelques jours.



# Pathologie non tumorale de la muqueuse buccale

## Traitement

### ***Principes***

Il est indispensable de rechercher les facteurs favorisants et, dans la mesure du possible, de les éradiquer, un traitement antifongique seul ne permettant pas d'obtenir une guérison durable.

Le traitement des candidoses est en règle général local, excepté dans certaines formes récidivantes ou graves ou étendues qui nécessitent l'utilisation d'un antifongique systémique.

En raison de l'excellente activité antifongique, des traitements courts de 15 jours sont habituellement suffisants.

### **Facteurs favorisant les candidoses cutanéomuqueuses**

Facteurs locaux

Humidité, macération.

Irritations chroniques, pH acide (prothèses dentaires).

Xérostomie.

Mucite post-radique.

Facteurs généraux

*Terrain* : immunosuppression, congénitale ou acquise (thérapeutique, infection par le VIH), cancer, diabète, dénutrition, hypovitaminoses, grossesse, âges extrêmes de la vie.

*Médicaments* : antibiotiques généraux (à large spectre), œstroprogestatifs, corticoïdes.

### ***Voie locale***

On peut utiliser l'amphotéricine B (Fungizone<sup>®</sup>), la nystatine (Mycostatine<sup>®</sup>) en suspension buvable ou en ovules gynécologiques (miconazole – Daktarin<sup>®</sup> gel buccal) à garder en bouche le plus longtemps possible et à distance des repas, l'action de ces antifongiques étant due à leur simple contact avec les

levures. Des soins de bouche avec une solution alcalinisante (bicarbonate de sodium à 14%) sont à conseiller avant chaque administration d'un antifongique.

## ***Voie générale***

La voie générale est choisie en deuxième intention, en cas d'inefficacité, de récurrences, de faible observance (mauvais goût, troubles gastro-intestinaux, intolérance) ou de formes graves ou étendues survenant dans un contexte de déficit immunitaire génétique ou acquis.

Le fluconazole (Triflucan<sup>®</sup> 100mg/j pendant une semaine) est l'antifongique systémique de choix et est très bien toléré. *Candida albicans* est exceptionnellement résistant à cette molécule.

### À retenir

- Les candidoses sont des infections opportunistes dues à des champignons levuriformes, genre *Candida* dont l'espèce *albicans* est responsable de la plupart des manifestations pathologiques chez l'homme.
- *Candida albicans* existe à l'état saprophytique sur les muqueuses digestives et génitales. Les candidoses à *Candida albicans* sont donc presque toujours muqueuses avant que d'être cutanées.
- Le diagnostic de candidose repose sur l'examen clinique. La confirmation par l'examen mycologique, dont les résultats sont rapides, est utile dans les cas atypiques ou certaines topographies.
- L'examen histologique est souvent nécessaire dans les formes papillomateuses et hyperkératosiques, à la recherche de cellules

papillomateuses et hyperkératosiques, à la recherche de carcinome verruqueux ou de cancérisation.

- La prophylaxie et le traitement des candidoses ne se réduit pas au seul traitement de celles-ci par voie locale ou générale, mais s'associe à une enquête étiologique à la recherche des facteurs favorisants (+++).